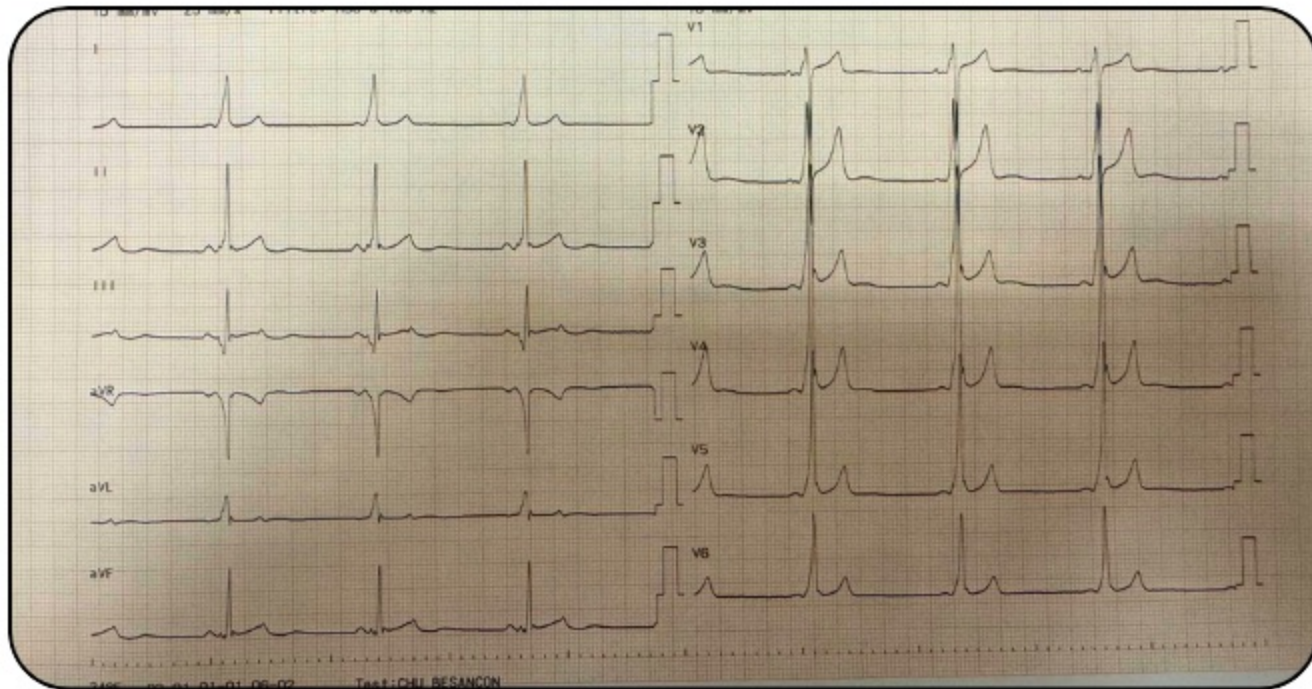


# ECG

D'AVRIL 2026



Femme de 28 ans sans antécédents se présentant aux urgences pour des palpitations

**Quelle est votre interprétation ECG ?**



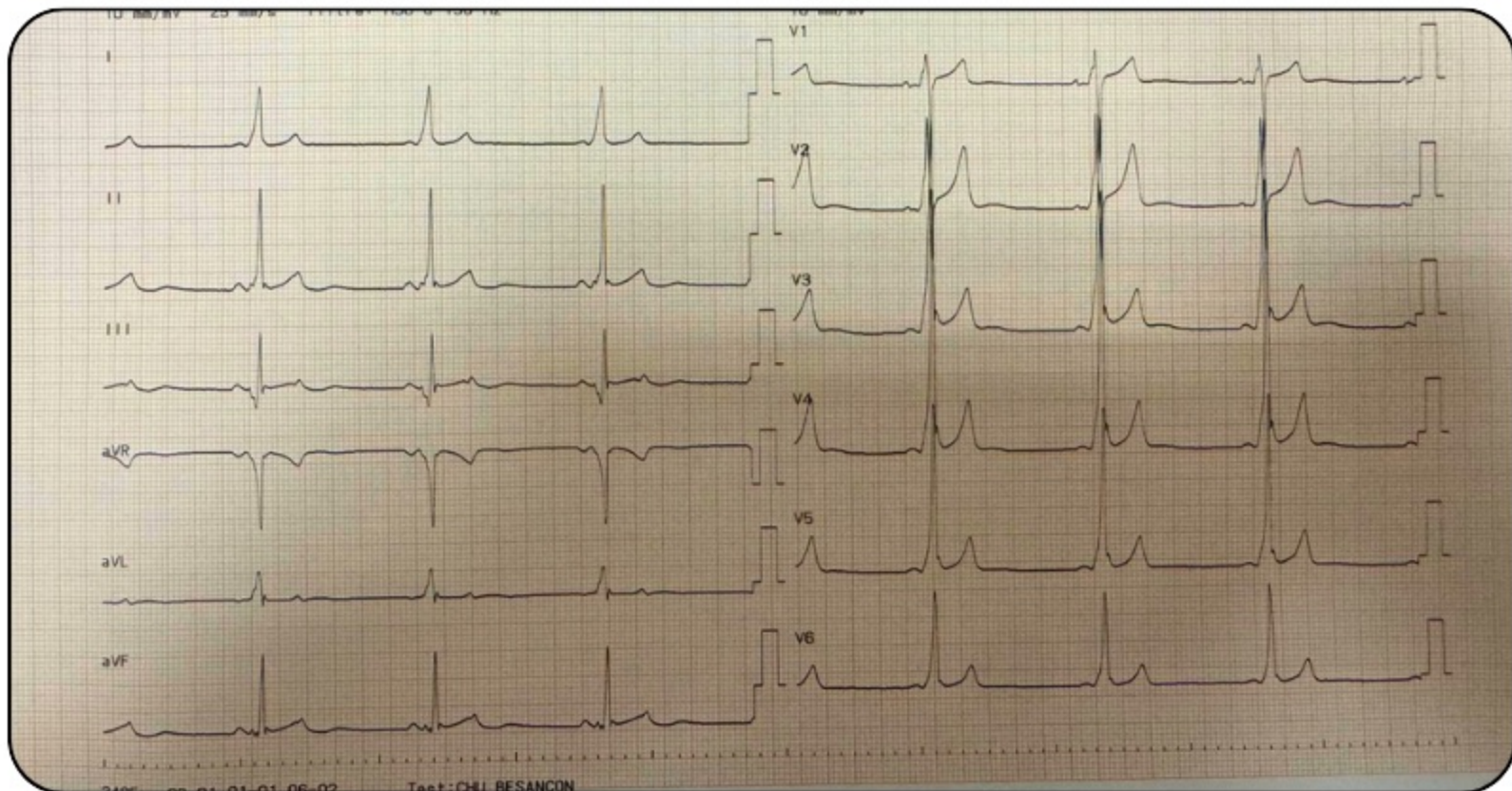
**Donnez nous votre diagnostic  
en commentaire**



*Réponse vendredi prochain dans la story à la une "ECG du mois"*

# ECG

**D'AVRIL 2026 - RÉPONSE**



**PR court avec une onde delta =  
Wolf Parkinson White**